

Tomografía por emisión de positrones en el cáncer de mama

Richter JA, García-Velloso MJ, Domínguez I, Quincoces G, Prieto E, Rodríguez Fraile M

Correspondencia:

J.A. Richter

Servicio de Medicina Nuclear

Clínica Universitaria

Avenida Pío XII, 36

31008 Pamplona

Tel. 948 255400

Fax 948 296500

Resumen

La PET-18FDG es una técnica de imagen que pone en evidencia los cambios del metabolismo glicolítico que de forma muy precoz se manifiestan a lo largo de todo el proceso tumoral. Su principal limitación en el cáncer de mama es la detección de lesiones tumorales de pequeño tamaño o de micrometástasis ganglionares axilares. Sin embargo ofrece una información muy importante en la estadificación de pacientes con alto riesgo, ante la sospecha de recidiva clínica o en la valoración de la respuesta terapéutica. Los nuevos equipos PET-TC ofrecen ventajas respecto a la técnica convencional por facilitar una mayor precisión en la localización de los focos tumorales. A pesar de ciertas dificultades para su uso clínico en el momento actual la PET, por medio del radiofármaco fluor-estradiol (18F-ES), ofrece la posibilidad de estudiar la presencia de receptores estrogénicos tanto en tumor primario como en sus metástasis, pudiendo ser una herramienta muy útil en el manejo terapéutico y en la valoración pronóstica del cáncer de mama.

Palabras clave: Cáncer de Mama; PET-18FDG; Diagnóstico

Introducción

La Tomografía por emisión de positrones (PET) es una técnica de imagen no invasiva, altamente sensible y que proporciona imágenes con resolución superior comparadas con la Medicina Nuclear convencional. Dependiendo del radiofármaco utilizado la PET permite explorar el tumor por la vía del metabolismo de la glucosa (F-18-FDG), la proliferación celular (C-11-timidina), la perfusión (N-13-amonio, O-15-agua), la hipoxia (F-18-imidazoles) o el estado de los receptores hormonales (F-18-FES). El radiofármaco PET más utilizado es la 2-Deoxy-2-fluoro-D-glucosa (FDG), ya que los tumores se caracterizan por un aumento en el consumo de glucosa con el consiguiente aumento en la captación y retención celular de FDG¹. El mecanismo de captación y la ruta bioquímica de este análogo de la glucosa

Summary

PET18FDG is an imaging diagnostic technique that shows changes in glycolytic metabolism that appear at a very early phases in the tumoral process. The main limitation of PET in breast cancer is the detection of small tumor lesions and axillary micrometastases. However it offers important information in the staging of high risk patients, in clinical relapse or in therapeutic evaluation. The new PET-CT devices offer advantages over conventional techniques. It provides a greater precision in the localization of tumoral foci. In spite of current difficulties for clinical applications, fluoro-estradiol (18F-ES) offers the possibility of studying the presence of estrogenic receptors both in the primary and in the metastases. It may prove to be a useful tool to obtain information about therapeutic management and prognosis of breast cancer.

Key words: Breast Cancer; 18FDG-PET; Diagnosis

es bien conocido. El transporte del radiofármaco a través de la membrana celular se realiza a través de transportadores de glucosa GLUT-1 que están aumentados en los tumores en general y también en el cáncer de mama². La fosforilación intracelular se realiza por la hexokinasa. Como la FDG-6-fosfato no es un sustrato adecuado para la glucosa-6-fosfato isomerasa y los niveles del enzima glucosa-6-fosfatasa generalmente son bajos en los tumores, la FDG-6-fosfato se acumula en las células tumorales y es identificada en la PET³. La información metabólica es complementaria a la información de las técnicas morfo-anatómicas y ofrece información adicional sobre la biología tumoral que puede ser utilizada para la diferenciación entre lesiones benignas y malignas, la identificación precoz de enfermedad tumoral con determinación de la agresividad tumoral, la estadificación, la valoración precoz de la respuesta y de la recidiva.

Procedimiento PET

Los pacientes deben guardar ayunas de al menos 4 horas antes de la inyección de FDG para asegurar unos niveles de glucemia inferiores a 150 mg/dl. La dosis de FDG puede ser ajustada por el peso del paciente (6 MBq/kg) y debe ser inyectada en una vía venosa periférica, en el brazo contralateral a la lesión tumoral. En un estudio convencional se explora desde la base del cráneo hasta las ingles, no incluyendo el cerebro ni las extremidades. La adquisición de imágenes se realiza pasados 60 minutos de la inyección del radiofármaco, en decúbito. No obstante, Boerner y cols mostraron un aumento de la relación señal/fondo con el tiempo, con mayor detectabilidad de adenopatías axilares en las imágenes tardías obtenidas a las 3 horas⁴. Los algoritmos de reconstrucción iterativa permiten obtener mejor calidad de imagen, aunque no se ha descrito una mayor precisión diagnóstica que con la retroproyección filtrada. La interpretación visual a través del análisis de las imágenes axiales, coronales y sagitales permite identificar el cáncer de mama, que generalmente se presenta como lesiones focales hipercaptantes, mientras que los tumores benignos son negativos en la imagen PET FDG. La corrección de atenuación permite la cuantificación de la concentración del radiofármaco en los focos hipercaptantes y optimiza la localización de las lesiones tumorales. El SUV (Standard Uptake Value) proporciona un análisis semicuantitativo de la concentración de FDG en los focos hipercaptantes, mediante la normalización de la concentración de actividad tisular a la dosis inyectada y al peso del paciente. La corrección del SUV, por el efecto parcial de volumen y la normalización por los niveles de glucemia, ha demostrado tener la mayor precisión diagnóstica en los estudios de cáncer de mama⁵.

Interpretación de las imágenes PET

Es necesario conocer el patrón de distribución fisiológica de FDG, las variaciones de la normalidad y tener en cuenta los posibles artefactos y la patología benigna que cursa con hipercaptación de FDG. Debido a su eliminación por el sistema urinario, se aprecia captación de FDG en riñones, sistema pieloureteral y vejiga. Para reducir la concentración de radiofármaco en el sistema urinario se puede administrar Furosemida por vía intravenosa (0,12 mg/kg). El corazón puede presentar un grado variable de captación y el cerebro una captación elevada de FDG. Se puede apreciar captación moderada en la base de la lengua, glándulas salivares, anillo de Waldeyer, tiroides, hígado, bazo, tracto gastrointestinal, médula ósea, músculos y órganos genitales. La tensión muscular puede producir aumento de captación de FDG, que puede ser reducida con la administración de benzodiacepinas por vía oral (Tetrazepam 40 mg o Diazepam 5-10 mg). Cuando los pacientes se exponen a temperaturas bajas antes de la realización de la prueba, en clima frío, se aprecia captación por el tejido graso en la región supraclavicular. Los procesos inflamatorios e infecciosos, así como la enfermedad de Paget, la enfermedad de Graves, procesos granulomatosos, fracturas en resolución, procesos inflamatorios post-rádicos y algunos tumores benignos, cursan con hipercaptación de FDG. Las mamas muestran habitualmente una captación de intensidad leve y difusa. Vranjesevic y cols valoraron la influencia de la densidad tisular en la mama en la captación de FDG en

mamas normales y encontraron valores de SUV más bajos en mamas grasas que en mamas densas⁶. Por otro lado, la patología benigna de la mama es común y a menudo dificulta la diferenciación de cáncer de mama en las técnicas de imagen convencional. En general, las masas benignas presentan baja captación de FDG. La displasia mamaria presenta captación de FDG difusa de intensidad baja o moderada. Sin embargo, algunas entidades como el adenoma ductal y fibroadenomas pueden presentar hipercaptación focal.

PET FDG en el cáncer de mama

El primer estudio PET FDG en pacientes con cáncer de mama fue un caso de recidiva local publicado en 1989 por Kubota y cols⁷. En 1991 Wahl y cols publican una serie de 10 pacientes con cáncer de mama localmente avanzado en la que la PET FDG identifica todos los tumores⁸. En la serie publicada en 2000 por Avril y cols, que incluye 144 pacientes con 185 tumores confirmados histológicamente, la sensibilidad oscila desde un 64%, con criterios más conservadores, hasta un 80% si se califica como positivo cualquier foco detectado⁹. En el trabajo publicado por Schirrmeyer y cols la sensibilidad aumenta hasta el 93% con una especificidad del 75% utilizando el criterio ultrasensible y la imagen no corregida por atenuación¹⁰. No obstante, la imagen metabólica PET FDG es menos sensible para detectar carcinomas de mama de pequeño tamaño, micro-metástasis y ganglios infiltrados por pequeño volumen tumoral. Esta sensibilidad limitada no permite el cribado de cáncer de mama en pacientes asintomáticas. La PET FDG no debe usarse como técnica de rutina en la evaluación del tumor primario¹¹. En pacientes seleccionadas, como aquellas con mamas densas, su valor está en estudio, siendo comparado con la RM.

Los factores pronósticos más importantes en las pacientes con cáncer de mama son el tamaño del tumor, el tipo y grado histológico, la estadificación ganglionar y la presencia o ausencia de metástasis a distancia. El tipo histológico más frecuente es el carcinoma ductal infiltrante (80%), seguido por el carcinoma lobulillar infiltrante (10%), el carcinoma medular y, con menos frecuencia, por el resto de tipos histológicos. El cáncer de mama infiltrante se puede presentar como un tumor único, como tumores multifocales creciendo en el mismo cuadrante de la mama o como tumores multicéntricos si se presentan en diferentes cuadrantes. El cáncer de mama no invasivo puede ser ductal o lobulillar in situ. Generalmente el carcinoma lobulillar in situ no es palpable y a menudo es multifocal y bilateral. El carcinoma ductal in situ presenta microcalcificaciones en la mamografía y generalmente se presenta confinado a un cuadrante.

PET FDG en el tumor primario

La sensibilidad de la PET FDG en la detección del tumor primario depende del tamaño tumoral. En el trabajo publicado por Avril y cols la sensibilidad de los carcinomas menores de 1 cm fue sólo del 25% comparada con el 84% para los tumores entre 1 y 2 cm de diámetro, el 92% para los tumores entre 2 y 5 cm y el 100% para los tumores mayores de 5 cm⁹. No obstante, la PET FDG tiene una alta resolución de contraste, por lo que nódulos pequeños pero muy activos metabólicamente pueden

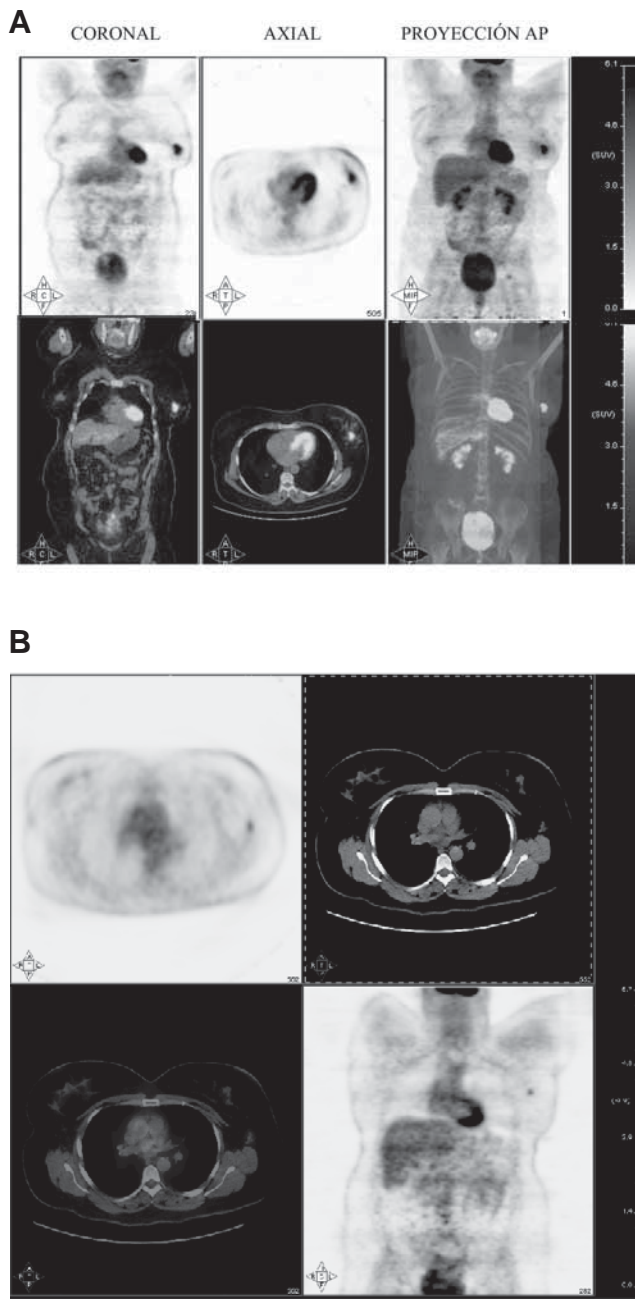
ser detectados. Un factor importante en la elección terapéutica es la identificación de tumor multifocal o multicéntrico, ya que limita la cirugía conservadora. La PET FDG es más sensible en la detección de lesiones multifocales que la combinación de mamografía y ecografía¹⁰. La detectabilidad de la PET FDG también depende del tipo y grado histológico. Hay poca bibliografía en el cáncer de mama no invasivo, aunque los datos publicados sugieren que la imagen PET FDG no contribuye a mejorar el diagnóstico de estas entidades^{9,12}. El cáncer lobulillar invasivo, que es más difícil de diagnosticar con procedimientos de imagen convencional, presenta mayor número de falsos negativos que el carcinoma ductal invasivo¹³. Avril y cols han correlacionado la intensidad de captación de FDG con diferentes características del tumor¹⁴. Los tumores de tipo lobulillar invasivo muestran captación menos intensa de FDG en comparación con los tumores de tipo ductal invasivo. Las lesiones bien definidas muestran mayor SUV en comparación con los tumores con un patrón de crecimiento difuso. Existe una correlación positiva entre la captación de FDG y la proliferación celular pero solo una relación débil entre la intensidad de captación de FDG y el porcentaje de células tumorales. Estos autores afirman que el análisis histológico e inmunohistoquímico no termina de explicar todas las variaciones en la captación de FDG en pacientes con cáncer de mama, ya que los cambios metabólicos en los tumores están causados por interacciones complejas entre el metabolismo energético celular y el microambiente tumoral.

La intensidad de captación de FDG en el tumor primario proporciona información clínica/biológica, ya que a valores de captación más altos mayor agresividad clínica del tumor. Esta información puede ayudar en la estratificación de pacientes, debido a su valor pronóstico, riesgo de recidiva y fracaso del tratamiento. También puede ayudar a individualizar el tratamiento, adaptando la agresividad de la terapia a la agresividad del tumor. En 1998 Oshida y cols publican en un trabajo el valor pronóstico de la captación de FDG en el tumor primario¹⁵. El análisis semicuantitativo de la captación de FDG se correlaciona con la supervivencia global a 5 años y con la supervivencia libre de enfermedad. Las pacientes con mayor grado de captación muestran peor supervivencia libre de enfermedad y peor supervivencia global. En 2004 Inoue y cols publican otro trabajo del valor pronóstico de la captación de FDG en el tumor primario y comprueban que las pacientes con SUVmax alto y estudio PET positivo en la axila tienen peor supervivencia libre de enfermedad¹⁶.

Estadificación loco-regional

La clasificación TNM proporciona la información más precisa sobre el estadio tumoral¹⁷. El cáncer de mama localmente avanzado incluye infiltración ganglionar en la axila, el espacio supraclavicular ipsilateral, la región infraclavicular o la cadena mamaria interna, carcinomas inflamatorios y tumores T4 con extensión directa a la pared torácica o a la piel. Aunque los tumores de gran tamaño generalmente tienen metástasis ganglionares axilares, no todas las pacientes presentan infiltración metastásica ganglionar. El estado ganglionar axilar es considerado el indicador pronóstico más importante en pacientes con cáncer de mama. El pronóstico empeora cuando hay más de 4 ganglios infiltrados¹⁸. La exploración clínica no es suficiente-

Figura 1. Paciente de 45 años con carcinoma ductal infiltrante de mama izquierda. En la unión de cuadrantes externos se identifica un foco hipermetabólico de elevado grado de captación (SUVmax = 7,7) y aproximadamente 4 cm en el eje cráneo-caudal que corresponde a la tumoración primaria (A). En la axila ipsilateral se identifica una adenopatía de características metastásicas que presenta un SUV max = 2,9 (B).



mente fiable para estadificación axilar y las técnicas de imagen convencional no permiten estudiar el estado ganglionar axilar con precisión aceptable, razón por la que en el siglo pasado se realizaba la disección ganglionar axilar para la estadificación. Sin embargo hasta un 70% de pacientes con estadio T1 y T2 tienen ausencia de infiltración ganglionar axilar. Las técnicas de

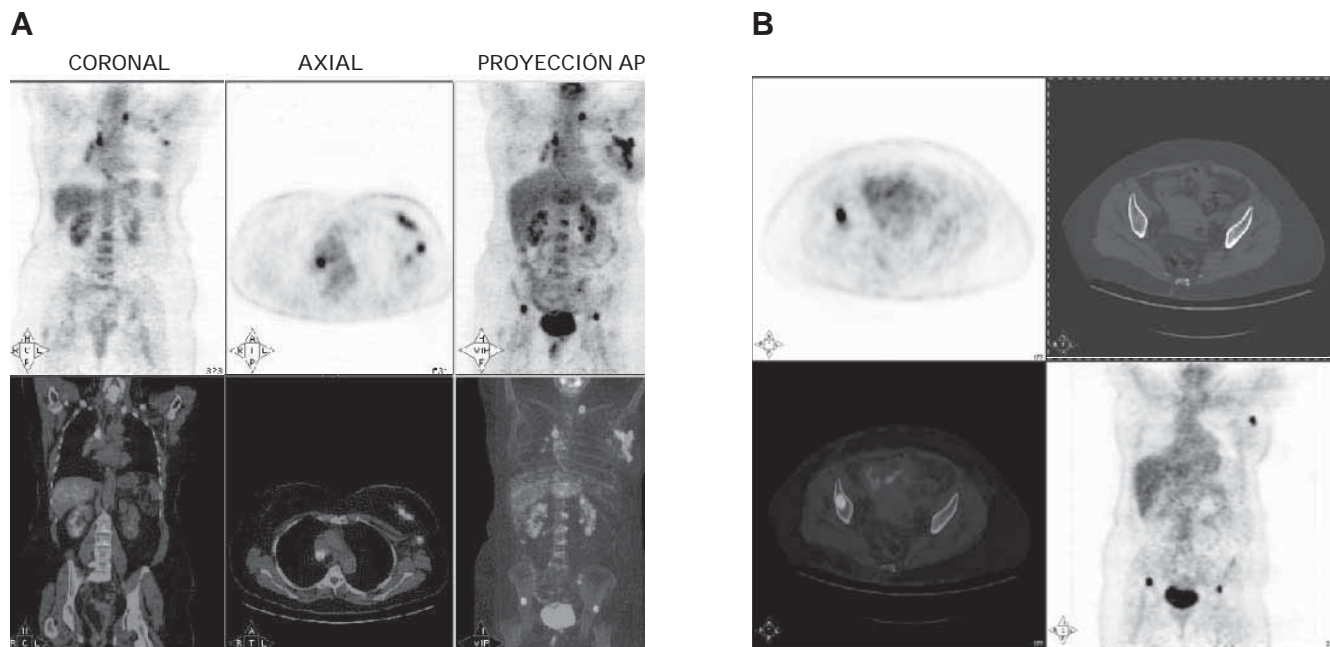


Figura 2. Paciente de 52 años con carcinoma lobulillar infiltrante de mama izquierda. En la PET FDG se observa hipercaptación heterogénea (SUVmax = 5,7) que corresponde a la tumoración primaria (A). En la región axilar ipsilateral se observan varios focos hipermetabólicos compatibles con infiltración ganglionar metastásica (SUVmax = 3,13). Se observan otras adenopatías metastásicas en región supraclavicular izquierda, hilio pulmonar derecho y mediastino en la región pretraqueal y paratraqueal derecha (SUVmax = 8,1). Presenta además focos compatibles con afectación metastásica ósea localizados en unión costovertebral de duodécima vértebra dorsal, primeras vértebras lumbares, articulación sacroilíaca izquierda, y ambas regiones supra-acetabulares, apreciándose en la Figura 2B que la metástasis en el hueso ilíaco derecho (SUVmax = 9,1) es blástica en la imagen TC del estudio de fusión.

imagen morfo-anatómica se basan en el tamaño del ganglio para determinar si existe afectación metastásica. La imagen metabólica con PET FDG aporta información basada en la detección del consumo de glucosa por el tejido tumoral. El cáncer de mama frecuentemente se caracteriza por aumento del consumo de FDG y muchos estudios han mostrado resultados prometedores en la detección de metástasis ganglionares axilares. En los primeros trabajos publicados se comunicó una elevada sensibilidad de la PET FDG en la estadificación ganglionar del cáncer de mama, por tratarse de tumores grandes o con afectación clínica axilar. Así, en un estudio realizado en 50 pacientes Adler y cols obtienen una precisión global del 77% con una sensibilidad y un valor predictivo negativo del 95% para la estadificación ganglionar axilar¹⁹. Sin embargo, cuando los resultados de la PET FDG se comparan con el análisis histopatológico de ganglio centinela y la linfadenectomía ganglionar axilar convencional, se aprecia que la captación de FDG está infraestimada en focos de pequeño tamaño debido a la resolución espacial limitada de los equipos PET, y además la FDG infraestima el número de ganglios infiltrados. En 2004 se presentó el estudio multicéntrico prospectivo representando la mayor cohorte de pacientes estudiada hasta la actualidad²⁰. Una población de 360 mujeres con cáncer invasivo recién diagnosticado fue explorada con PET FDG y los resultados fueron comparados con la histopatología, con una sensibilidad del 61% y una especificidad del 80%. El análisis semicuantitativo de la axila mostró que un SUVmax

mayor de 1,8 tenía un valor predictivo positivo del 90% pero una sensibilidad de solo el 32%. La presencia de dos o más focos en la axila fue altamente predictiva de metástasis axilar pero también con una baja sensibilidad. Por lo tanto, los autores concluyeron que la PET FDG no es una técnica de rutina en la estadificación axilar en cáncer de mama en estadios precoces. En un estudio que comparó la precisión diagnóstica de la PET FDG con la biopsia selectiva del ganglio centinela en pacientes con cáncer de mama, 5 de 15 pacientes tenían metástasis en el ganglio centinela, pero la PET FDG solo identificó una de estas pacientes²¹. El tamaño de las metástasis ganglionares no detectadas por PET oscilaba desde una micrometástasis identificada solo por inmunohistoquímica hasta un ganglio de 11 mm. En otro estudio se incluyeron 24 pacientes con axila clínicamente negativa que tenían tumores primarios menores de 3 cm²². El estudio PET fue falso negativo en 8 de 10 pacientes con una sensibilidad del 20%. El diámetro medio de los ganglios axilares con PET falso negativo fue 7,5 mm y el rango osciló entre 1 y 15 mm. Estos estudios indican claramente la limitación de la PET FDG para la estadificación axilar en tumores primarios de pequeño tamaño. La biopsia selectiva del ganglio centinela es aceptada como un método de elección para la estadificación ganglionar en los estadios precoces de pacientes con cáncer de mama²³. Sin embargo, puede ser evitada en las pacientes que tienen tumores mayores de 2 cm y captación de FDG en la axila (Figura 1), debido al elevado valor predictivo positivo de la PET^{24,25,26}.

En un trabajo diseñado para comparar biopsia selectiva del ganglio centinela y FDG PET-TC en la detección de metástasis axilares, incluyendo 236 pacientes con cáncer de mama y axila clínicamente negativa, se realizó linfadenectomía axilar en caso de FDG positivo o ganglio centinela positivo²⁷. La sensibilidad de la PET-TC para la detección de metástasis axilares en esta serie fue baja (37%). Sin embargo, la especificidad fue del 96%. Por lo tanto, los autores concluyen que las pacientes con PET-TC positivo en la axila deberían tener linfadenectomía axilar para la estadificación axilar en lugar de biopsia selectiva de ganglio centinela. Por otro lado, en pacientes que tienen enfermedad localmente avanzada y van a recibir quimioterapia, la PET FDG puede ser un método fiable para determinar la extensión de la enfermedad y monitorizar la respuesta²⁸.

Otra indicación interesante es la detección de metástasis en mediastino o cadena mamaria interna. En un trabajo realizado en pacientes que tenían enfermedad metastásica o recidiva, la PET FDG fue capaz de identificar metástasis ganglionares intratorácicas con una sensibilidad y una especificidad del 85% y 90% respectivamente²⁹. Sólo un 23% de las pacientes tenían ganglios aumentados de tamaño en TC, con una sensibilidad del 54% y una especificidad del 85%, frente al 40% de pacientes con captación patológica de FDG en ganglios de mediastino o cadena mamaria interna. La precisión diagnóstica global de la PET FDG fue mayor (88%) que de la TC (73%). Se concluye, por tanto, que a pesar de la limitación en la detección de pequeño volumen tumoral, la PET FDG es actualmente la técnica de imagen no invasiva más sensible para la detección de metástasis ganglionares, incluyendo los ganglios de mediastino y cadena mamaria interna (Figura 2). La cadena mamaria interna está infiltrada en el momento del diagnóstico inicial en el 25% de las pacientes y la captación de FDG en cadena mamaria interna predice fallo en el tratamiento y progresión³⁰.

DetECCIÓN DE ENFERMEDAD A DISTANCIA

En la detección de metástasis a distancia la PET FDG tiene una sensibilidad que oscila entre el 80% y el 97% y una especificidad que oscila entre el 75% y el 94%, con buena precisión diagnóstica³¹. En la detección de metástasis óseas la gammagrafía ósea es la técnica más sensible, excepto en lesiones puramente líticas o en metástasis confinadas a la médula ósea, debido a la ausencia de respuesta osteoblástica en tales situaciones, por lo que ambas técnicas son complementarias^{11,32}. Además, la captación elevada de FDG en lesiones líticas se acompaña de un peor pronóstico³³.

DetECCIÓN DE RECIDIVA

La capacidad para detectar enfermedad tumoral en cualquier lugar del organismo, con las limitaciones conocidas en cerebro, hacen de la PET una técnica altamente sensible para el diagnóstico de la recidiva del cáncer de mama, en el caso de sospecha clínica o analítica. Por otra parte los nuevos equipos híbridos PET-TC, que permiten obtener ambos estudios en la misma exploración ofrecen, entre otras ventajas, una mejor localización anatómica de los hallazgos PET, lo cual es importante debido a las dificultades que plantea ubicar la recidiva a distancia. En el

caso de las recidivas locales por su asiento en zonas complejas, como la axila, en ocasiones distorsionadas anatómicamente por tratamientos previos. Estos equipos PET-TC permiten mejorar la capacidad diagnóstica de la técnica PET^{34, 35}.

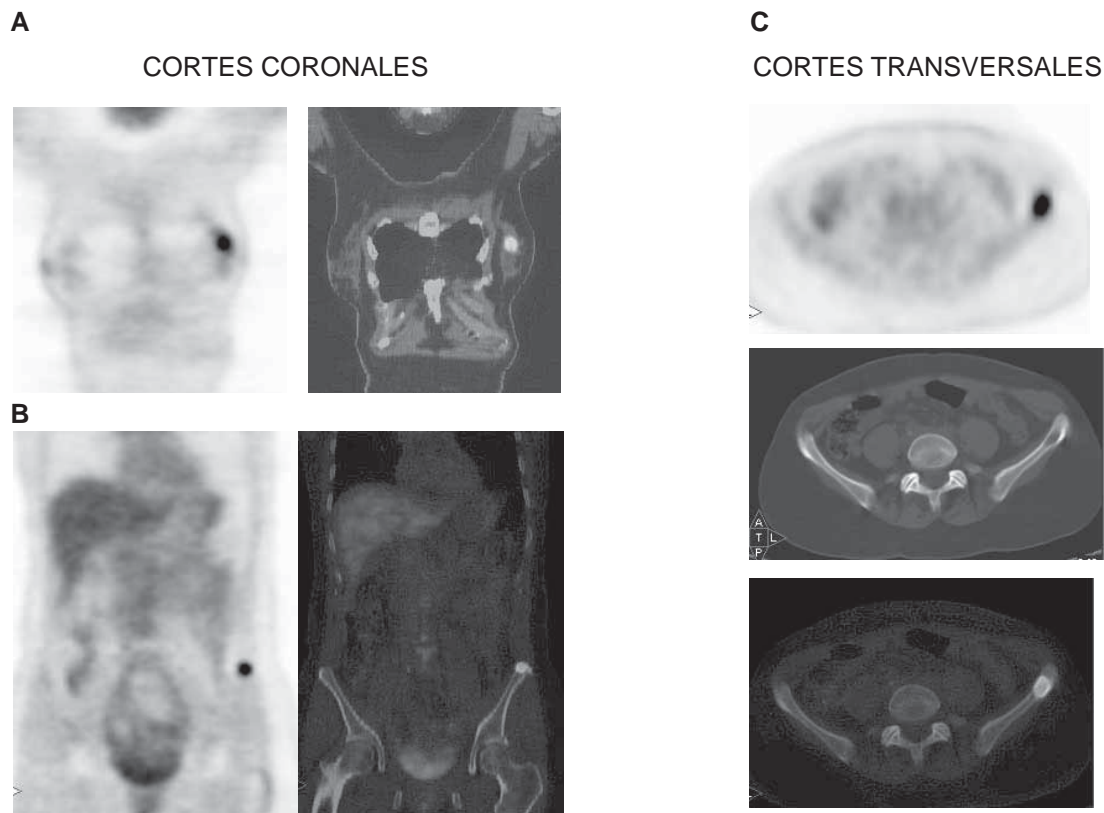
El diagnóstico de la recidiva tiene especial interés en el cáncer de mama, tanto en lo que a la detección de enfermedad locorregional se refiere como de las metástasis a distancia³⁶. La sospecha de recidiva se inicia con la aparición de síntomas y signos locales, frecuentemente referidos al plexo braquial, siendo muy importante realizar un diagnóstico diferencial entre los síntomas secundarios, los efectos del tratamiento quirúrgico o radioterápico y la presencia de enfermedad tumoral. En estos casos el diagnóstico de plexopatía metastásica mediante la PET FDG es especialmente importante sobre todo cuando no se alcanza por medio de otras técnicas de imagen³⁷. En este grupo de pacientes, habitualmente con hallazgos indeterminados por RM, la capacidad de la PET para la detección de metástasis ganglionares no sospechadas fuera de la axila, o en hígado, ofrece un alto valor diagnóstico predictivo positivo³⁸.

Como se ha comentado anteriormente en el caso de las metástasis en esqueleto la PET tiene una alta sensibilidad e indirectamente un valor pronóstico. La FDG ha demostrado especial afinidad para la detección de enfermedad metastásica medular, muy frecuente en estos tumores de difícil identificación mediante gammagrafía convencional. También en el caso de las lesiones osteolíticas³⁹, de peor pronóstico (Figura 3). Sin embargo tiene mayor limitación para la detección de metástasis con gran componente osteoblástico, que a su vez tienen un mejor manejo terapéutico y son más fáciles de diagnosticar por medio de métodos convencionales como la gammagrafía ósea o la TC.

El diagnóstico precoz de la recidiva tumoral permite ofrecer un tratamiento de la enfermedad más eficaz, bien sea con intención paliativa o curativa. De ahí que la inclusión de la FDG PET-TC, durante el seguimiento del cáncer de mama, ha facilitado una mayor seguridad en el manejo clínico de los pacientes con sospecha de recidiva dirigiendo el tipo de tratamiento hacia alternativas más eficaces (Figura 4). En este terreno y en comparación con otros procedimientos diagnósticos la aportación de la PET y su impacto terapéutico es muy significativa⁴⁰, llegando en algunas series a influir en el cambio de la modalidad terapéutica de hasta un 50% de los pacientes⁴¹. Una confirmación de recidiva local permite plantear un tratamiento radical quirúrgico o radioterápico, mientras que la presencia de enfermedad a distancia requiere un tratamiento hormonal o quimioterápico.

Una situación clínica muy común durante el seguimiento del cáncer de mama es la elevación de los marcadores tumorales en pacientes asintomáticos. La elevación del CEA y del CA 15.3 está asociada a una sospecha clínica de recidiva tumoral⁴². Sin embargo para determinar si la recidiva es local o a distancia, es necesario la utilización de procedimientos de diagnóstico por la imagen. De todos los métodos empleados la PET-TC ofrece mejores resultados que la PET o la TC utilizadas de forma individualizada, siendo significativos su alta sensibilidad (superior al 90% en todas las series) y el aumento de la especificidad comparativamente a la PET (89% frente al 78%)^{41,43}. Sin embargo la experiencia demuestra que no todos los pacientes con elevación del marcador presentan PET positivos. En estos casos

Figura 3. Paciente de 51 años con carcinoma ductal infiltrante de mama diagnosticado en otro centro. Se solicita PET por sospecha de enfermedad ganglionar. En el estudio PET-TC se observa un foco hipermetabólico (SUVmax = 5,9) en glándula mamaria izquierda (A) y otro en la cresta iliaca (SUVmax = 7,8) del mismo lado (B), compatibles con el tumor primario y una metástasis ósea. En la imagen TC del estudio de fusión (C) se comprueba que el foco del hueso iliaco izquierdo es de carácter lítico.



se ha comprobado que el valor del marcador y su incremento en función del tiempo de duplicación son factores importantes a la hora de determinar la capacidad de la técnica para demostrar la presencia de enfermedad⁴⁴.

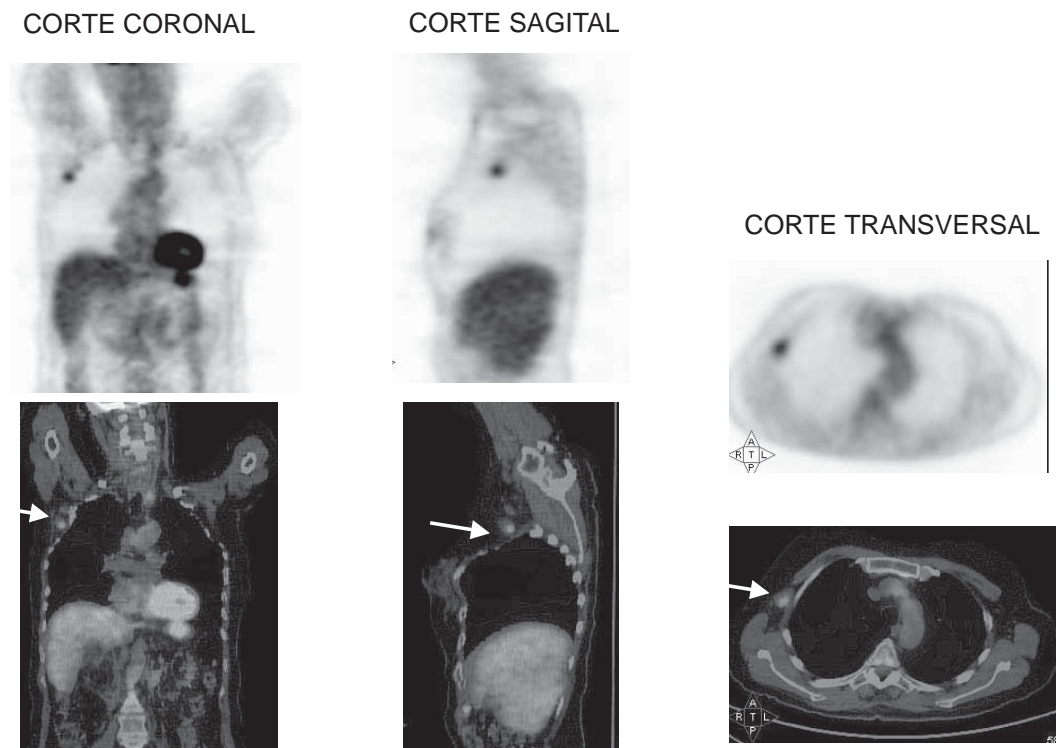
Otros factores a tener en cuenta para entender la capacidad diagnóstica de la PET en la recurrencia del cáncer de mama son el tipo histológico del tumor y el tamaño de la lesión. Los carcinomas lobulillares de mama presentan un menor grado de captación con FDG y en consecuencia su identificación es más difícil. Esta detección puede ser especialmente difícil en zonas previamente radiadas o intervenidas, ya que la fibrosis secundaria en ambos casos provocan de forma transitoria un aumento local de la captación del radiofármaco. La utilización de imágenes tardías permiten discriminar con mayor seguridad ambos procesos. En relación con el tamaño de la lesión la resolución efectiva de la PET no llega a poder detectar lesiones inferiores a 9 mm, salvo que presenten una elevada captación de FDG. Sobre lesiones con alto metabolismo los nuevos equipos PET-TC de alta definición han demostrado capacidad para detectar enfermedad hasta un tamaño límite de 4 mm. También en estos casos la adquisición de imágenes tardías, hasta 3 horas después de la inyección del radiofármaco, permiten mejorar el contraste del tumor en relación con su entorno tisular y consecuentemente su detectabilidad.

Otros radiofármacos PET

Una característica importante de la PET es su variada radioquímica, que convierte a esta técnica en la principal referencia en lo que se entiende como imagen metabólica o molecular. Recientemente han surgido nuevos radiofármacos PET para el diagnóstico oncológico que permiten individualizar el manejo clínico de los pacientes o en todo caso conocer aspectos bioquímicos fundamentales del tumor antes o durante el tratamiento⁴⁵. Uno de estos radiofármacos, el fluoro-estradiol (18F-ES), tiene especial interés en el cáncer de mama. Sin embargo la aplicación clínica del 18F-ES es complicada ya que se trata de un esteroide de síntesis compleja que requiere un sistema de purificación por cromatografía líquida en capa fina de alta resolución, y un almacenamiento adecuado que permita garantizar la estabilidad del producto final previo a su inyección. No obstante, la síntesis automática de este compuesto está descrita y bien establecida⁴⁶.

La determinación de receptores estrogénicos (RE) en el cáncer de mama tiene importancia, ya que tumores RE + responden al tratamiento hormonal y tienen un mejor pronóstico. El interés por determinar y cuantificar "in-vivo" la presencia de receptores en la recidiva tumoral es doble. Por un lado ofrece información

Figura 4. Paciente de 62 años con carcinoma microcítico de mama tratado con quimioterapia. Se solicita PET previo a la radioterapia por sospecha de recidiva ganglionar y para excluir otras metástasis a distancia. La PET FDG confirma la existencia de un foco ganglionar axilar derecho compatible con conglomerado adenopático y la ausencia de enfermedad a distancia.



de la situación metabólica hormonal de la recidiva local y por otro sobre la heterogeneidad metabólica de sus metástasis. También permite decidir un tratamiento más específico para cada paciente y por consiguiente mejorar su eficacia. El camino para adecuar este tratamiento es demostrar la persistencia de receptores hormonales en el tumor recidivante y la pérdida o no de estos receptores en sus metástasis. Esta información es trascendental para continuar, complementar o retirar el tratamiento hormonal.

La aplicación de protocolos PET con doble trazador es habitual en los tumores de próstata y de cerebro, con buenos resultados. En ambos casos su interés tiene una doble vertiente diagnóstica y pronóstica. En el caso de cáncer de mama es posible debido a dos de las características del tumor, hormonal y proliferativo. No todos los tumores de mama tienen la misma dependencia hormonal y el mismo carácter proliferativo y ambas características tienen un impacto importante en el manejo clínico y en el pronóstico. En este sentido la combinación del doble trazador PET (FDG / FES) ofrece dos aspectos complementarios del metabolismo tumoral en el cáncer de mama, el energético y el específico hormonal. Conocer ambos a través de la imagen diagnóstica es importante ya que va a permitir enfocar el tratamiento más adecuado para cada lesión, más que para

cada paciente. Por otra parte el metabolismo glicolítico con FDG ofrece información sobre el grado de diferenciación y carácter proliferativo de la recidiva y de las metástasis. Tumores con una alta captación glicolítica se asocian a un peor pronóstico y los cambios secundarios al tratamiento quimioterápico a una buena respuesta o a una mayor resistencia terapéutica.

Bibliografía

1. O. Warburg, *The Metabolism of Tumours*, Constable, London, UK (1930).
2. Brown RS, Wahl RL. Overexpression of Glut-1 glucose transporter in human breast cancer. An immunohistochemical study. *Cancer* 1993;72:2979-85.
3. Bos R, van Der Hoeven JJ, van Der Wall E, van Der Groep P, van Diest PJ, Comans EF, Joshi U, Semenza GL, Hoekstra OS, Lammer-tasma AA, Molthoff CF. Biologic correlates of (18)fluorodeoxyglucose uptake in human breast cancer measured by positron emission tomography. *J Clin Oncol.* 2002;20:379-87.
4. Boerner AR, Weckesser M, Herzog H, Schmitz T, Audretsch W, Nitz U, Bender HG, Mueller-Gaertner HW. Optimal scan time for fluorine-18 fluorodeoxyglucose positron emission tomography in breast cancer. *Eur J Nucl Med.* 1999;26:226-30.
5. Avril N, Bense S, Ziegler SI, Dose J, Weber W, Laubenbacher C, Rö-

- mer W, Jänicke F, Schwaiger M. Breast imaging with fluorine-18-FDG PET: quantitative image analysis. *J Nucl Med.* 1997;38:1186-91.
6. Vranjesevic D, Schiepers C, Silverman DH, Quon A, Villalpando J, Dahlbom M, Phelps ME, Czernin J. Relationship between 18F-FDG uptake and breast density in women with normal breast tissue. *J Nucl Med.* 2003;44:1238-42.
 7. Kubota K, Matsuzawa T, Amemiya A, Kondo M, Fujiwara T, Watanuki S, Ito M, Ido T. Imaging of breast cancer with [18F]fluorodeoxyglucose and positron emission tomography. *J Comput Assist Tomogr.* 1989;13:1097-8.
 8. Wahl RL, Cody RL, Hutchins GD, Mudgett EE. Primary and metastatic breast carcinoma: initial clinical evaluation with PET with the radiolabeled glucose analogue 2-[F-18]-fluoro-2-deoxy-D-glucose. *Radiology.* 1991;179:765-70.
 9. Avril N, Rosé CA, Schelling M, Dose J, Kuhn W, Bense S, Weber W, Ziegler S, Graeff H, Schwaiger M. Breast imaging with positron emission tomography and fluorine-18 fluorodeoxyglucose: use and limitations. *J Clin Oncol.* 2000;18:3495-502.
 10. Schirrmester H, Kuhn T, Guhlmann A, Santjohanser C, Horster T, Nussle K, Koretz K, Glatting G, Rieber A, Kreienberg R, Buck AC, Reske SN. Fluorine-18 2-deoxy-2-fluoro-D-glucose PET in the preoperative staging of breast cancer: comparison with the standard staging procedures. *Eur J Nucl Med.* 2001;28:351-8.
 11. Eubank WB, Mankoff DA. Evolving role of positron emission tomography in breast cancer imaging. *Semin Nucl Med.* 2005;35:84-99.
 12. Tse NY, Hoh CK, Hawkins RA, Zinner MJ, Dahlbom M, Choi Y, Maddahi J, Brunnicardi FC, Phelps ME, Glaspy JA. The application of positron emission tomographic imaging with fluorodeoxyglucose to the evaluation of breast disease. *Ann Surg.* 1992;216:27-34.
 13. Crippa F, Seregini E, Agresti R, Chiesa C, Pascali C, Bogna A, Decise D, De Sanctis V, Greco M, Daidone MG, Bombardieri E. Association between [18F]fluorodeoxyglucose uptake and postoperative histopathology, hormone receptor status, thymidine labelling index and p53 in primary breast cancer: a preliminary observation. *Eur J Nucl Med.* 1998;25:1429-34.
 14. Avril N, Menzel M, Dose J, Schelling M, Weber W, Jänicke F, Nathrath W, Schwaiger M. Glucose metabolism of breast cancer assessed by 18F-FDG PET: histologic and immunohistochemical tissue analysis. *J Nucl Med.* 2001;42:9-16.
 15. Oshida M, Uno K, Suzuki M, Nagashima T, Hashimoto H, Yagata H, Shishikura T, Imazeki K, Nakajima N. Predicting the prognoses of breast carcinoma patients with positron emission tomography using 2-deoxy-2-fluoro[18F]-D-glucose. *Cancer.* 1998;82:2227-34.
 16. Inoue T, Yutani K, Taguchi T, Tamaki Y, Shiba E, Noguchi S. Preoperative evaluation of prognosis in breast cancer patients by [(18)F]2-Deoxy-2-fluoro-D-glucose-positron emission tomography. *J Cancer Res Clin Oncol.* 2004;130:273-8.
 17. Fitzgibbons PL, Page DL, Weaver D, Thor AD, Allred DC, Clark GM, Ruby SG, O'Malley F, Simpson JF, Connolly JL, Hayes DF, Edge SB, Lichter A, Schnitt SJ. Prognostic factors in breast cancer. College of American Pathologists Consensus Statement 1999. *Arch Pathol Lab Med.* 2000;124:966-78.
 18. Banerjee M, George J, Song EY, Roy A, Hryniuk W. Tree-based model for breast cancer prognostication. *J Clin Oncol.* 2004;22(13):2567-75.
 19. Adler LP, Faulhaber PF, Schnur KC, Al-Kasi NL, Shenk RR. Axillary lymph node metastases: screening with [F-18]2-deoxy-2-fluoro-D-glucose (FDG) PET. *Radiology.* 1997;203:323-7.
 20. Wahl RL, Siegel BA, Coleman RE, Gatsonis CG; PET Study Group. Prospective multicenter study of axillary nodal staging by positron emission tomography in breast cancer: a report of the staging breast cancer with PET Study Group. *J Clin Oncol.* 2004;22:277-85.
 21. Kelemen PR, Lowe V, Phillips N. Positron emission tomography and sentinel lymph node dissection in breast cancer. *Clin Breast Cancer.* 2002;3:73-7.
 22. Fehr MK, Hornung R, Varga Z, Burger D, Hess T, Haller U, Fink D, von Schulthess GK, Steinert HC. Axillary staging using positron emission tomography in breast cancer patients qualifying for sentinel lymph node biopsy. *Breast J.* 2004;10:89-93.
 23. Veronesi U, Paganelli G, Galimberti V, Viale G, Zurrada S, Bedoni M, Costa A, de Cicco C, Geraghty JG, Luini A, Sacchini V, Veronesi P. Sentinel-node biopsy to avoid axillary dissection in breast cancer with clinically negative lymph-nodes. *Lancet.* 1997;349:1864-7.
 24. Zornoza G, García-Velloso MJ, Sola J, Regueira FM, Pina L, Beorlegui C. 18F-FDG PET complemented with sentinel lymph node biopsy in the detection of axillary involvement in breast cancer. *Eur J Surg Oncol.* 2004;30:15-9.
 25. Aarsvold JN, Alazraki NP. Update on detection of sentinel lymph nodes in patients with breast cancer. *Semin Nucl Med.* 2005;35:116-28.
 26. Gil-Rendo A, Zornoza G, García-Velloso MJ, Regueira FM, Beorlegui C, Cervera M. Fluorodeoxyglucose positron emission tomography with sentinel lymph node biopsy for evaluation of axillary involvement in breast cancer. *Br J Surg.* 2006;93:707-12.
 27. Veronesi U, De Cicco C, Galimberti VE, Fernandez JR, Rotmensz N, Viale G, Spano G, Luini A, Intra M, Veronesi P, Berrettini A, Paganelli G. A comparative study on the value of FDG-PET and sentinel node biopsy to identify occult axillary metastases. *Ann Oncol.* 2007;18:473-8.
 28. Rousseau C, Devillers A, Sagan C, Ferrer L, Bridji B, Campion L, Ricaud M, Bourbouloux E, Doutriaux I, Clouet M, Berton-Rigaud D, Bourielle C, Delecroix V, Garin E, Rouquette S, Resche I, Kerbrat P, Chatal JF, Campone M. Monitoring of early response to neoadjuvant chemotherapy in stage II and III breast cancer by [18F]fluorodeoxyglucose positron emission tomography. *J Clin Oncol.* 2006;24:5366-72.
 29. Eubank WB, Mankoff DA, Takasugi J, Vesselle H, Eary JF, Shanley TJ, Gralow JR, Charlop A, Ellis GK, Lindsley KL, Austin-Seymour MM, Funkhouser CP, Livingston RB. 18fluorodeoxyglucose positron emission tomography to detect mediastinal or internal mammary metastases in breast cancer. *J Clin Oncol.* 2001;19:3516-23.
 30. Bellon JR, Livingston RB, Eubank WB, Gralow JR, Ellis GK, Dunnwald LK, Mankoff DA. Evaluation of the internal mammary lymph nodes by FDG-PET in locally advanced breast cancer (LABC). *Am J Clin Oncol.* 2004;27:407-10.
 31. Isasi CR, Moadel RM, Blaufox MD. A meta-analysis of FDG-PET for the evaluation of breast cancer recurrence and metastases. *Breast Cancer Res Treat* 2005;90:105-12
 32. Schirrmester H. Detection of bone metastases in breast cancer by positron emission tomography. *Radiol Clin North Am.* 2007;45:669-76.
 33. Cook GJ, Houston S, Rubens R, Maisey MN, Fogelman I. Detection of bone metastases in breast cancer by 18FDG PET: differing metabolic activity in osteoblastic and osteolytic lesions. *J Clin Oncol.* 1998;16:3375-9.
 34. Endo K, Oriuchi N, Higuchi T, Iida Y, Hanaoka H, Miyakubo M, Ishikita T, Koyama K. PET and PET/CT using 18F-FDG in the diagnosis and management of cancer patients. *Int J Clin Oncol.* 2006;11:286-96.
 35. Veit-Haibach P, Antoch G, Beyer T, Stergar H, Schleucher R, Hauth EA, Bockisch A. FDG-PET/CT in restaging of patients with recurrent breast cancer: possible impact on staging and therapy. *Br J Radiol.* 2007;80:508-15.
 36. Bender H, Kirst J, Palmedo H, Schomburg A, Wagner U, Ruhlmann J, Biersack HJ. Value of 18fluoro-deoxyglucose positron emission tomography in the staging of recurrent breast carcinoma. *Anticancer Res.* 1997;17:1687-92.
 37. Hathaway PB, Mankoff DA, Maravilla KR, Austin-Seymour MM, Ellis GK, Gralow JR, Cortese AA, Hayes CE, Moe RE. Value of combined FDG PET and MR imaging in the evaluation of suspected recurrent local-regional breast cancer: preliminary experience. *Radiology.* 1999;210:807-14.

38. Ahmad A, Barrington S, Maisey M, Rubens RD. Use of positron emission tomography in evaluation of brachial plexopathy in breast cancer patients. *Br J Cancer*. 1999;79:478-82.
39. Cook GJ, Fogelman I. The role of positron emission tomography in the management of bone metastases. *Cancer*. 2000; 88(Suppl):2927-33.
40. Buck A, Schirrmester H, Kuhn T, Shen C, Kalker T, Kotzerke J, Dankerl A, Glatting G, Reske S, Mattfeldt T. FDG uptake in breast cancer: correlation with biological and clinical prognostic parameters. *Eur J Nucl Med Mol Imaging*. 2002;10:1317-23.
41. Radan L, Ben-Haim S, Bar-Shalom R, Guralnik L, Israel O. The role of FDG-PET/CT in suspected recurrence of breast cancer. *Cancer*. 2006;107:2545-51.
42. Nakamura T, Kimura T, Umehara Y, Suzuki K, Okamoto K, Okumura T, Morizumi S, Kawabata T. Periodic measurement of serum carcinoembryonic antigen and carbohydrate antigen 15-3 levels as postoperative surveillance after breast cancer surgery. *Surg Today*. 2005;35:19-21.
43. Haug AR, Schmidt GP, Klingenstein A, Heinemann V, Stieber P, Priebe M, la Fougere C, Becker C, Hahn K, Tiling R. F-18-fluoro-2-deoxyglucose positron emission tomography/computed tomography in the follow-up of breast cancer with elevated levels of tumor markers. *J Comput Assist Tomogr*. 2007;31:629-34.
44. Aide N, Huchet V, Switers O, Heutte N, Delozier T, Hardouin A, Bardet S. Influence of CA 15-3 blood level and doubling time on diagnostic performances of 18F-FDG PET in breast cancer patients with occult recurrence. *Nucl Med Commun*. 2007;28:267-72.
45. Mercer JR. Molecular imaging agents for clinical positron emission tomography in oncology other than fluorodeoxyglucose (FDG): applications, limitations and potential. *J Pharm Pharm Sci*. 2007;10:180-202.
46. Kumar P, Mercer J, Doerkson C, Tonkin K, Mc Ewan AJ. Clinical production, stability studies and PET imaging with 16-alpha-[18F]fluoroestradiol ([18F]FES) in ER positive breast cancer patients. *J Pharm Pharm Sci*. 2007;10:256s-265s.

Si para ti haber estudiado en la Universidad de Navarra es ser universitario de por vida, piensa que hay jóvenes que quieren estudiar en tu Universidad pero necesitan TU ayuda.



Programa de Becas Alumni Navarrenses Espíritu universitario.

Contribuye al Programa de Becas Alumni Navarrenses rellenando el formulario disponible en: www.unav.es/alumni/becas o poniéndote en contacto con Alumni en: Universidad de Navarra. Edificio Central 31080 Pamplona, España
Tel 948 425 608 Fax 948 425 619 alumni@unav.es

